

# Herstellung von Veneerprovisorien nach der Shrink-to-fit-Technik

**M. Oliver Ahlers**, Priv.-Doz. Dr. med. dent.  
Spezialist für Funktionsdiagnostik und -therapie (DGFDT)  
Zahnärztlicher Leiter CMD-Centrum Hamburg-Eppendorf  
Falkenried 88 (CiM, Haus C), 20251 Hamburg  
E-Mail: Oliver.Ahlers@CMD-Centrum.de, Internet: www.CMD-Centrum.de  
sowie  
Poliklinik für Zahnerhaltung und Präventive Zahnheilkunde  
Zentrum für Zahn-, Mund- und Kieferheilkunde  
Universitätsklinikum Hamburg-Eppendorf (UKE)  
Martinistraße 52, 20251 Hamburg

## Indizes

Keramikveneers, erweiterte Präparation, Provisorien, Adhäsivverbund

## Zusammenfassung

Provisorische Versorgungen nach der Präparation von Keramikveneers sind problematisch, da herkömmliche Kunststoffprovisorien bei der Entformung aus Provisorienabformungen infolge der geringen Schichtstärke leicht reißen. Ihre Befestigung mit Hilfe von weißem provisorischem Befestigungszement ist unästhetisch und nicht haltbar. Eine adhäsive Befestigung des Provisoriums hingegen behindert dessen spätere Entfernung und den Haftverbund des Keramikveneers. Dieser Konflikt lässt sich bei klassischen Keramikveneers mit schmelzbegrenzter Präparation unter Erhalt der Schneidekante und Approximalkontakte mittels Punktätzung auf den präparierten Schmelzflächen und -reduzierter Adhäsivtechnik lösen. Bei erweiterten Präparationen reicht dieses Vorgehen jedoch nicht aus. Die in dem Beitrag vorgestellte „Shrink-to-fit-Technik“ hingegen ermöglicht den Auftrag von Provisorienkunststoff auf die präparierten Zähne in der gewünschten äußeren Form unter Befestigung durch „Aufschrumpfen“. Hierfür erforderlich ist zunächst die Vorbereitung einer transparenten Negativform. Im zweiten Schritt wird mittelvisköser Provisorienkunststoff im inzisalen Teil der Präparation in situ durch diese Negativform hindurch ausgeformt und polymerisiert. Als dritter Schritt erfolgen die freihändige Ergänzung des Provisoriums im Zervikalbereich mittels hochviskösen Komposits sowie die Anpolymerisation an den inzisalen Anteil. Infolge des makro- und mikro-rheologischen Effektes schrumpft das Provisorium regelrecht auf und um den beschliffenen Zahn und wird so ohne Adhäsivsystem an Ort und Stelle gehalten.

## Einleitung

Die labiale Restauration anteriorer Zähne mit Keramikveneers ist mittlerweile angesichts vorliegender Studien über deren Haltbarkeit als definitive Restaurationsform wissenschaftlich

anerkannt<sup>14</sup>. Zur Befestigung der Restaurationen auf den präparierten Zähnen wird dabei auf die Adhäsivtechnik zurückgegriffen. Retrospektive und kontrollierte prospektive klinische Studien konnten mittlerweile zeigen, dass dieser Adhäsivverbund in vivo auch über längere Zeit haltbar ist<sup>11,15,24,33</sup>.

#### Voraussetzungen für die adhäsive Befestigung von Keramikveneers

Voraussetzung hierfür ist eine unbehinderte adhäsive Befestigung des Keramikveneers. Dies wiederum erfordert nach der Provisorienentfernung zum Zeitpunkt der Eingliederung konditionierbare Zahnhartsubstanzen im Bereich der Präparationsflächen aus Schmelz oder eventuell freigelegtem Dentin. Für die provisorische Versorgung ergibt sich daraus ein Problem: Wie sollen die Provisorien einerseits haltbar befestigt (und das bei „adhäsiver“ Präparationsform ohne parallele Flächen), andererseits aber später wieder absolut rückstandsfrei entfernt werden?

#### Notwendigkeit provisorischer Versorgung bei Keramikveneers?

Nicht verwunderlich sind daher Vorschläge, insbesondere bei „klassischen“ schmelzbegrenzten Keramikveneers vollends auf die provisorische Versorgung zu verzichten<sup>6,19</sup>. Bei schmelzbegrenzter Präparation mag dies aus zahnerhaltender Perspektive noch vertretbar sein, aber aus Patientensicht wirkt es vor allem wegen der ästhetischen Beeinträchtigung erfahrungsgemäß wie ein unterlassener Behandlungsschritt<sup>12</sup>.

Hinzu kommen zusätzliche Indikationen für Keramikveneers unter Einsatz erweiterter Veneerpräparationsformen, beispielsweise zur Restauration endodontisch behandelter Frontzähne<sup>4,5</sup> sowie zur ästhetischen und funktionellen Optimierung der Frontzahnkontur<sup>8,9,17,21-23,25,32</sup>. Dabei erfolgen ein Kürzen der Schneidekante und eine Eröffnung der Approximalkontakte. Trotz der hierbei invasiveren Präparationsform ist in allen genannten Fällen der Substanzverlust maximal nur halb so groß wie bei der Präparation einer klassischen (Verblend-)Krone<sup>13</sup>. Damit einher gehen allerdings die Freilegung von Dentin und – spätestens in diesen Fällen – die absolute Notwendigkeit einer provisorischen Bedeckung der präparierten Flächen<sup>6,28</sup>.

#### Eigenschaften bisher üblicher Provisorien nach Veneerpräparationen

Bislang wurden Veneerprovisorien am Behandlungsplatz („chairside“) hergestellt, und zwar mittels vorab erstellter Provisorienabformungen oder auf Basis laborgefertigter, nach der Präparation unterfütterter „Eierschalprovisorien“. Im Anschluss an ihre Ausarbeitung wurden diese Provisorien dann allein mittels Befestigungskomposit ohne jede

Adhäsivtechnik<sup>7,16</sup> oder mittels zusätzlicher Punktätzung („spot-etching“) bei angepasster Adhäsivtechnik befestigt<sup>12</sup>. Abgesehen vom hohen Aufwand ist mit diesem Vorgehen allerdings zunächst das Problem verbunden, dass die adhäsiv befestigten Provisorien wieder schonend entfernt werden müssen<sup>10</sup>. Selbst wenn dies gelingt, verbleiben nach der Säuberung der Präparationsfläche regelmäßig Reste verwendeter Haftvermittler oder Befestigungszemente<sup>12</sup>. Wünschenswert wäre daher ein Verfahren, das die Herstellung von Veneerprovisorien vereinfacht und ihre Befestigung unabhängig von Adhäsivsystemen ermöglicht, um deren späteren Einsatz nicht zu behindern.

#### Vorschläge zur modifizierten Herstellung von Veneerprovisorien

Daraufhin wurden von *Pröbster*<sup>30</sup>, *Liebenberg*<sup>20</sup> sowie *Margeas* und *Nixon*<sup>28</sup> verschiedene Vorschläge zur modifizierten Herstellung und Befestigung von Veneerprovisorien gemacht. Allen Konzepten gemeinsam ist die Verwendung speziell angepasster Schablonen, um eine effiziente und besser beeinflussbare Gestaltung der Provisorien zu ermöglichen. Der vorliegende Beitrag beschreibt als Zusammenfassung der unterschiedlichen Vorschläge eine innovative Technik für die Anfertigung von Provisorien speziell zur Versorgung erweiterter Keramikveneerpräparationen sowie zu deren effizienter und schonender Entfernung in der Praxis.

#### Methode und erforderliche Materialien

Voraussetzung für die praktische Umsetzung des Konzeptes ist eine veränderte Arbeitstechnik, die wiederum nur in Verbindung mit dafür angepassten Materialien funktioniert. Diese bestehen aus einer Kombination zweier Komposite unterschiedlicher Viskosität, einem Abformmaterial auf Basis transparenter Silikone sowie transparenten Abformlöffeln ohne Unterschnitte. Das praktische Vorgehen unterscheidet sich grundsätzlich von der herkömmlichen Technik zur Herstellung indirekter Provisorien. Die nachfolgende Anleitung stellt die einzelnen Arbeitsschritte daher der Reihe nach dar.

#### Zur Notwendigkeit einer speziellen Negativform

Wie bei herkömmlichen direkt hergestellten Provisorien zur Versorgung präparierter Kronenstümpfe wird für die hier vorgestellte Technik ebenfalls eine Negativform benötigt. Diese könnte theoretisch mittels einer Provisorienabformung

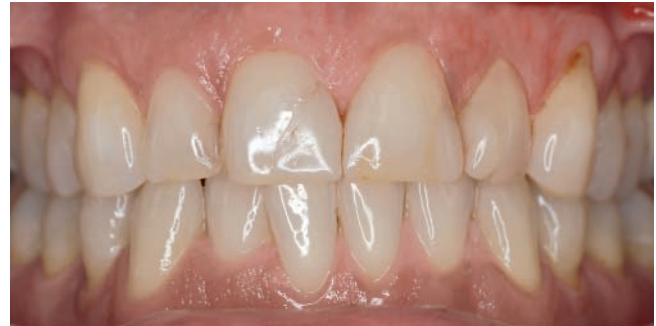vor Behandlungsbeginn erstellt werden. Dabei bestimmt die abgeformte Kontur des unpräparierten Zahnes die Negativform und diese wiederum die spätere äußere Kontur des Provisoriums. Infolge dieser Abhängigkeiten führt jenes „herkömmliche“ Vorgehen zu Provisorien, welche die Ausgangssituation 1:1 wiedergeben. Im Seitenzahnbereich ist dies in der Regel unverzichtbar. Im Frontzahnbereich hingegen werden zuweilen Zähne restaurativ behandelt, deren ästhetische und/oder funktionelle Situation infolge von Frakturen, Diastemata oder inzisalen Attritionen beeinträchtigt sind (Abb. 1). In solchen Fällen muss beim herkömmlichen Vorgehen das Provisorium ebenso unbefriedigend ausfallen. Obwohl die Ausgangsform exakt übernommen wurde, sind Patienten mit solchen Provisorien oft unzufrieden. Zudem bleibt so die Möglichkeit ungenutzt, die geplante Veränderung im Provisorium zu simulieren.

Als Alternative empfiehlt es sich daher, zunächst intraoral die bestehenden Konturen mittels nicht adhäsiv befestigter Kompositaufbauten zu korrigieren („Mock-up“) und erst diese korrigierte Situation zur Grundlage der Provisorienabformung oder eines Planungsmodells zu machen. Als Material für ein derartiges Mock-up eignen sich gut modellierbare praxisübliche Komposite. Zudem werden auch speziell eingestellte Produkte angeboten, z. B. Show-Off (Fa. Cosmedent, Chicago, USA; Vertrieb in Deutschland: Fa. American Dental Systems, Vaterstetten) oder Polar White (Fa. Tanaka Dental, Friedrichsdorf). Alternativ bietet es sich an, in derartigen Fällen zunächst ein Situationsmodell herzustellen und darauf die geplante Kontur per diagnostischem „Wax-up“ modellieren zu lassen.

In beiden Fällen (Verwendung eines per Wax-up korrigierten Situationsmodells oder Beschränkung auf die intraorale Korrektur per Mock-up) wird anschließend eine Negativform als Voraussetzung für das weitere Vorgehen benötigt und hergestellt. Diese Verfahrensweise ermöglicht es als Nebeneffekt zudem, die äußere Kontur der herzustellenden Kompositprovisorien labial zu verstärken, um eine größere Wandstärke der Provisorien zu gewährleisten und damit die spätere Handhabung zu erleichtern.

### Herstellung der transparenten Negativform

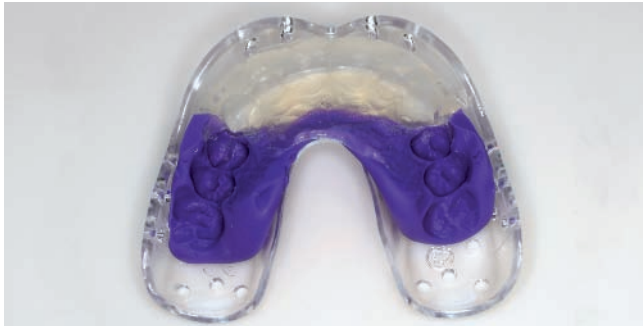Für die eigentliche Herstellung der Negativform – sei es nun indirekt auf dem Situationsmodell oder direkt intraoral – finden eine spezielle hochfeste transparente Silikonabformmasse sowie dazu passende nicht retentive transparente Abformlöffel Verwendung.



**Abb. 1** Ausgangssituation vor der Behandlung mit erweiterten Keramikveneers. Restaurative und funktionelle Indikation – am Zahn 13 ist palatoinzisal ein diagnostischer Aufbau befestigt

Das transparente Abformsilikon (RSVP-Matrix, Fa. Cosmedent/Fa. American Dental Systems) hat eine gleichsweise hohe Endhärte und erreicht diese bereits nach ca. 2 Minuten Aushärtungszeit. Die hohe Endhärte erfordert allerdings einen sehr hohen Druck beim Ausbringen aus der Automixkartusche. Aus dieser heraus wird das Abformsilikon in den transparenten nicht retentiven Kunststoffabformlöffel gefüllt (Fa. Cosmedent/Fa. American Dental Systems). Diese Abformlöffel sind nicht retentiv gestaltet, damit die Abformmasse nach dem Erhärten leicht aus dem Löffel entfernt werden kann, und sie sind transparent, damit später alternativ die Polymerisation des Komposits durch Abformlöffel hindurch erfolgen kann.


Vom praktischen Vorgehen her hat es sich bewährt, für die sichere Positionierung des Abformlöffels zunächst klassisches Knetsilikon im Bereich der hinteren Seitenzähne sowie des Gaumens in den Löffel einzufüllen und intraoral oder auf dem Modell auszuhärten. Für die nachfolgende Abformung der Frontzähne bietet es sich an, nur so viel Abformmaterial in den Löffel einzufüllen, dass nach dessen erneuter Positionierung alle später zu präparierenden Zähne labial, inzisal sowie oral bedeckt sind, und dass auch die mesialen und distalen Nachbarzähne zumindest okklusal erfasst werden. Die Bedeckung der Nachbarzähne ist deswegen unverzichtbar, weil diese später als okklusale Stopps für das Abformmaterial wirken sollen. Damit später eine ausreichende Festigkeit erreicht wird, sollte die Wandstärke des Abformsilikons nach dem Aushärten mindestens 1 mm betragen (Abb. 2). Neben dem Abformmaterial im Abformlöffel sollte anschließend zusätzliches Abformmaterial direkt auf die später zu präparierenden Zähne aufgetragen werden, um sicherzustellen, dass keine Luftblasen in den Inzisalkanten eingeschlossen werden. Von der Reihenfolge



**Abb. 2** Transparenter Abformlöffel mit Knetsilikon im Seitenzahnbereich (zur Stabilisation der intraoralen Passung) und transparentem Abformsilikon im Bereich der Präparation sowie der Nachbarzähne



**Abb. 3** Situation von labial nach dem Zurückschneiden der Negativform auf dem Modell (formkorrigiert im Bereich der Eckzahnführung 13 sowie der Schneidekanten 11 und 21); die Zervikalsäume liegen ca. 3 mm frei



**Abb. 4** Set für die kontrollierte Präparation von Keramikveneers (hier zudem eingesetzt für die intraorale Konturierung des Provisoriums)

her empfiehlt es sich dabei, zunächst den Abformlöffel zu befüllen und erst anschließend zusätzliches Material in die wärmere Mundhöhle einzufüllen, da hier mit einer schnelleren Aushärtung zu rechnen ist (Gesamtverarbeitungszeit 2:30 Minuten, der befüllte Abformlöffel muss nach 30 Sekunden in situ positioniert sein).

Nach ca. 2 Minuten kann der Löffel mit dem erhärteten Abformmaterial wieder aus dem Mund, vom unveränderten Situationsmodell oder vom per Wax-up optimierten Planungsmodell entfernt werden. In der Regel sollte es so gelingen, den Abformlöffel gemeinsam mit dem Abformsilikon zu entfernen. Erst anschließend muss nun das ausgehärtete Abformsilikon vom transparenten Kunststoffabformlöffel getrennt werden. Der Löffel selbst lässt sich nach Desinfektion beim nächsten Patienten einsetzen; bei der Abformung desinfizierter Modelle kann dieser Schritt entfallen.

Das ausgehärtete Abformsilikon wird nun gezielt zurückgeschnitten. Grundsätzlich kann dies freihändig erfolgen, das Vorgehen ist jedoch sehr viel einfacher und sicherer mit einem Situationsmodell als Grundlage für die Bearbeitung des Abformsilikons (Abb. 3). Dieses wird hierfür (ohne den abgetrennten Abformlöffel) auf das Situationsmodell positioniert. Dabei wirken zumindest die distalen Nachbarzähne als Abstützung der Negativform neben den präparierten Zähnen. Die von Nixon<sup>28</sup> vorgeschlagene Entfernung weiter posterior gelegener Teile der Negativform hat sich nach Auffassung des Autors allerdings nicht bewährt, weil sie gerade bei funktionell kritischen Fällen die Sicherheit in der Positionierung der Negativform auf der ganzen Zahnreihe ungenutzt lässt.

Anschließend wird die Negativform zunächst labial und danach palatinal so weit gekürzt, dass der zervikale Anteil der Labial- und Palatinalflächen vollständig freigelegt wird. Der Betrag der Kürzung und damit das Ausmaß der Freilegung sollten so groß sein, dass später die Oberflächen der präparierten Zähne in einer Breite von ca. 1 bis 3 mm zum Gingivalsaum freiliegen. De facto bleibt dadurch mehr als die inzisale Hälfte der (zu diesem Zeitpunkt noch unpräparierten) Zähne von der Negativform bedeckt, während der zervikale Restanteil durch Entfernung des freigeschnittenen Silikons freigelegt wird. Das Ziel dieser Kürzung besteht darin, bei der späteren intraoralen und damit direkten Herstellung der Provisorien einen ungehinderten Abfluss überschüssigen Provisorienkomposits zu ermöglichen und Überkonturierungen sicher zu vermeiden. Abschließend sollte die entstandene Negativform an den palatinalen und labialen Rändern so weit ausgedünnt werden, dass die Breite des Silikonwalles den Zugang zu den freigelegten zervikalen Arealen auch intraoral nicht behindert.

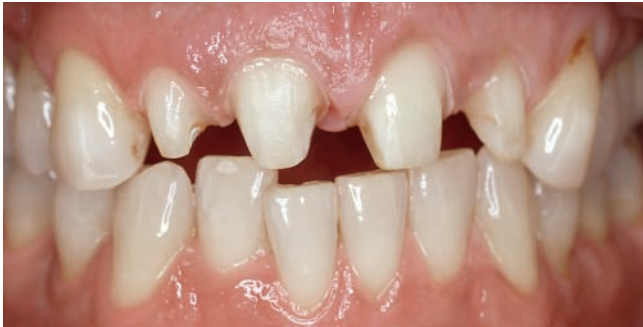

Abb. 5 Situation nach erweiterter Veneerpräparation (Zähne 12 bis 22) mit adhäsiv befestigten Aufbaufüllungen

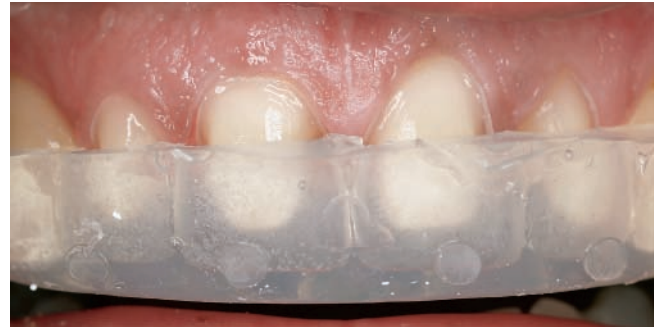

Abb. 6 Einprobe der Negativform intraoral

Die eigentliche Präparation erfolgt mittels spezieller konischer, an der Spitze abgerundeter Diamantschleifer und/oder -finierer (Präparationsset 4388 „Keramik-Veneers.de“, Komet, Fa. Gebr. Brasseler, Lemgo; Abb. 4). Diese ermöglichen zervikal entsprechend den Anforderungen des vollkeramischen Restaurationsmaterials die Ausformung einer deutlichen Hohlkehle (Abb. 5). Dabei wird eine gleichmäßige Abtragung labial durch Orientierungsrillen mittels spezieller Tiefenmarkierer erreicht<sup>1</sup>.

Nach der Präparation empfiehlt sich zur Sicherheit eine letzte intraorale Einprobe der fertigen Negativform am Patienten (Abb. 6). Gegenstand der Kontrolle ist dabei insbesondere die Frage, ob die Ausdehnung der Negativform jenseits der präparierten Zähne eine eindeutige okklusale Positionierung sicherstellt. Zudem ermöglicht die Negativform eine sichere Abschätzung, ob im Bereich der beschliffenen Inzisalkanten ausreichend Platz für eine transluzente und funktionell korrekte Schneidekante geschaffen wurde.

### Ausformung des inzisalen Provisorienanteils in der Negativform

Die eigentliche Herstellung des Provisoriums erfolgt nach der Präparation als intraorales indirektes Verfahren. Dieses besteht grundsätzlich aus zwei Schritten:

1. Im ersten Arbeitsschritt wird der inzisale Anteil des Provisoriums nach Vorgabe durch die Negativform in situ ausgeformt.
2. Im zweiten Arbeitsschritt erfolgt dann die manuelle Modellation des zervikalen Anteils, wobei ein hochvisköses Komposit das Vorgehen für den Zahnarzt erleichtert.

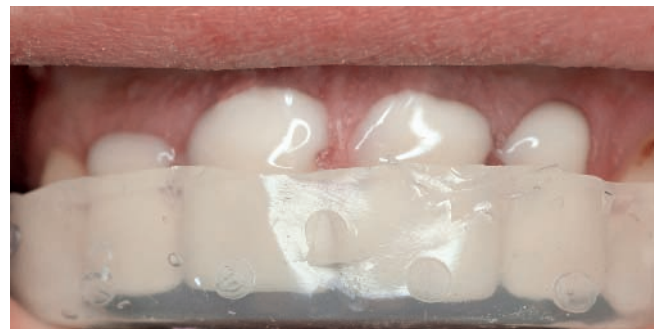

Abb. 7 Negativform intraoral positioniert mit eingefülltem niedrigviskösem Provisorienkomposit (RSVP), das leicht nach zervikal entweichen kann, als Voraussetzung für Formtreue im Inzisalbereich (Überschüsse werden mit Schwämmchen entfernt)

Der erste Arbeitsschritt erfordert ein vergleichsweise dünn fließendes Komposit, welches im Bereich aller präparierten Zähne blasenfrei in die Negativform eingefüllt werden kann und sich dieser gut anpasst (z. B. RSVP-Light, Fa. Cosmedent/Fa. American Dental Systems). Grundsätzlich können hierfür beliebige fließfähige Composite Verwendung finden, sofern sie nach dem Einfüllen in die Negativform und deren Platzierung auf den präparierten Zähnen so fließfähig sind, dass Überschüsse aus dem Spalt zwischen Negativform und präpariertem Zahn entweichen können, sich aber ausreichend thixotrop verhalten, um nicht aus der Negativform herauszulaufen, und später hinlänglich dimensions- und kantenbruchfest sind.

Nach Trocknung der präparierten Zähne mit einem Luftpüster wird nun die Negativform mit dem darin eingefüllten Provisorienkomposit auf die präparierten Zähne platziert (Abb. 7). Eine Vorbehandlung, etwa mittels Säureätzung bzw. selbstätzender Primer und Haftvermittler, sollte dabei




Abb. 8 Lichtpolymerisation intraoral durch die befüllte Negativform hindurch (nach vorheriger Überschussentfernung)

unterbleiben, da dies einen unerwünschten dauerhaften Haftverbund mit dem Stumpf zur Folge hätte. Ausnahmen von dieser Vorgabe sind Provisorien auf Stümpfen, die in Form klassischer Keramikveneers minimalinvasiv und approximal ohne jegliche parallele Flächen präpariert wurden, da hier im Rahmen der nachfolgenden Schrumpfung des Provisorienkomposits kein mechanischer Haftverbund durch makrorheologische Effekte eintreten kann. In diesen Fällen bietet es sich an, das Provisorium mit einem dünnen Film Befestigungskomposit (ohne Adhäsivsystem) zu „unterfüttern“ und dieses intraoral auszuhärten oder ausnahmsweise mit einer Punktätzung die Retention auf den Oberflächen der präparierten Zähne zusätzlich zu erhöhen. Da dies jedoch später eine Entfernung der letzten Schicht des Provisoriums durch Präparationsmaßnahmen erfordert, sollte es die Ausnahme bleiben.

Während die linke Hand – oder eine Mitarbeiterin – die Negativform mit dem eingefüllten Provisorienkomposit an Ort und Stelle hält, sollten nun alle zervikal bzw. palatinal über den Rand der Negativform hinausgetretenen Anteile des Provisorienkomposits mit einem geeigneten Instrument (z. B. *Heidemann-Spatel* oder Pinzette mit Schaumstoffschwämmchen) entfernt werden. Wichtig ist, dass die Papillen sowie die Labial- und Palatinalflächen der präparierten Zähne nicht mit dem dünn fließenden Provisorienkomposit bedeckt sind; dieses sollte ca. 1 bis 3 mm vom Zervikalsaum entfernt enden. Idealerweise sollte das Provisorienkomposit dabei allerdings nicht abrupt mit der Kontur der Negativform und senkrecht zur Präparationsfläche enden, sondern leicht angeschrägt. Die hierbei verbleibende oberflächliche Sauerstoffinhibitionsschicht erleichtert den späteren Verbund mit dem zervikal zu ergänzenden hochviskosen Provisorienkomposit; zudem trägt der entstehende

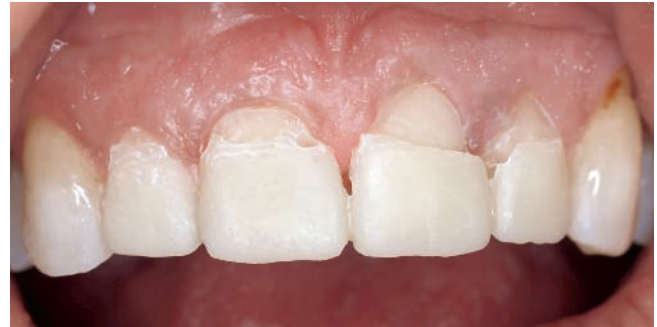

Abb. 9 Situation nach Polymerisation des niedrigviskösen Komposits im Inzisalbereich und Entfernung der Negativform

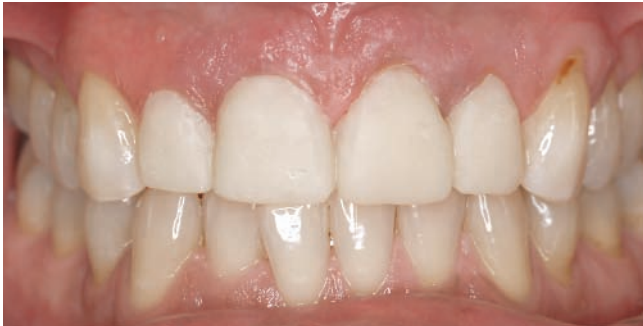fließende Übergang zu besseren ästhetischen Ergebnissen bei.

Das solchermaßen ausgeformte niedrigvisköse Provisorienkomposit wird nun durch die Negativform hindurch mit einer leistungsstarken Polymerisationsleuchte mit ausreichend breitem Lichtleiter ausgehärtet, so dass eine gute Verteilung des blauen Lichtes gewährleistet ist (Abb. 8). Danach wird die Negativform vom ausgehärteten Provisorienkomposit entfernt. Zu diesem Zeitpunkt sollten mithin keine Kompositreste mehr auf den gingivalen Papillen oder unpräparierten Bereichen der betroffenen Zähne verblieben sein; andernfalls hat sich die schonende Entfernung derartiger überstehender Kompositfahnen mit einem Scaler bewährt (Abb. 9).

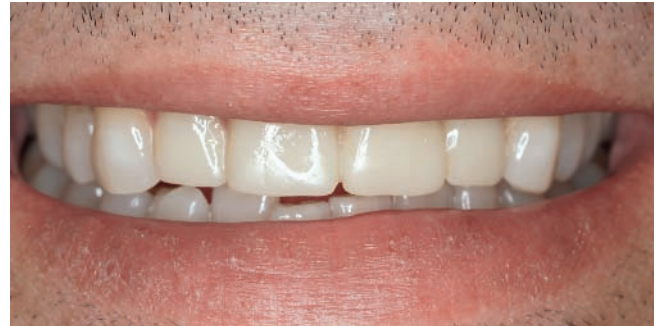### Ausformung des zervikalen Provisorienanteils von Hand

Im zweiten Arbeitsschritt wird nun zur Vollendung der Provisorien deren zervikaler Bereich von Hand modelliert. Dies erlaubt eine deutlich bessere „direkte“ Konturierung der zervikalen und approximalen Ränder des Provisoriums mit dem Ziel, dass kein Provisorienkomposit über den Präparationsrand hinausragt und dort die Gingiva irritiert und/oder bei der späteren Entfernung zu freiliegenden Präparationsrändern führt.

Das praktische Vorgehen beginnt mit einer erneuten Lufttrocknung der unbedeckten zervikalen Präparationsflächen. Mit einem Spatelinstrument wird nun hochvisköses Komposit (z. B. Provisorienkomposit *RSVP-Heavy*, Fa. *Cosmedent*/Fa. *American Dental Systems*) an der zervikalen Kontur des bereits vorhandenen Provisorienkomposits aufgetragen und als zervikaler Anteil des Provisoriums ausformt (Abb. 10).



**Abb. 10** Situation nach der Anpolymerisation des hochviskösen Komposits im Zervikalbereich und Glättung des Übergangs (mit zuvor eingesetzten Präparationsinstrumenten) vor der Politur



**Abb. 11** Direkt auf die präparierten Zahnflächen polymerisierte Shrink-to-fit-Veneerprovisorien nach Politur und 14-tägiger Tragezeit vor der Entfernung

## Ausarbeitung und Politur

Bei Einhaltung des zuvor beschriebenen Vorgehens ist der verbleibende Nachbearbeitungs- und Polituraufwand erfreulich gering. Er beschränkt sich im ersten Schritt auf die Entfernung leichter Überkonturierungen am Übergang zwischen dem inzisal verwendeten niedrigviskösen und dem zervikal applizierten hochviskösen Komposit. Grundsätzlich lassen sich dafür die gleichen Schleifkörper einsetzen, die bereits im Rahmen der eigentlichen Veneerpräparation zur Anwendung kamen (Präparationsset 4388 „Keramik-Veneers.de“). Zur Nachbearbeitung der Kompositprovisorien eignen sich im Bereich der labialen Kontur die im Set enthaltenen konischen, an der Spitze abgerundeten Diamantschleifer und/oder -finierer<sup>1</sup>. Für die Korrektur der palatinalen Kontur sind eiförmige Diamantschleifer und -finierer prädestiniert. Approximale Konturierungen hingegen gelingen am besten mit den extrafein diamantierten Separierern (vgl. Abb. 4). Alternativ bietet sich der Einsatz spezieller Instrumente für die Bearbeitung von Kompositen bzw. Kompositprovisorien an: Hartmetallfinierer mit Querhieb hinterlassen trotz effektiven Materialabtrags eine sehr ebene Oberfläche, die anschließend mit geringem Aufwand zu polieren ist („Q-Finierer“ H135Q.314.314 und H379Q.314.023, Komet, Fa. Gebr. Brasseler).

Im zweiten Schritt folgt die Politur vor allem der zervikalen Provisorienanteile, die – im Vergleich zur Oberflächengüte der unter der Negativform polymerisierten inzisalen Provisorienanteile – in der Regel noch uneben und rau wirken. Da dies die Plaqueakkumulation und damit die Entwicklung von Gingivitiden fördert, welche wiederum im Vorfeld der späteren adhäsiven Befestigung unbedingt zu vermeiden sind, empfiehlt sich hier eine Politur der Provisorienoberfläche.

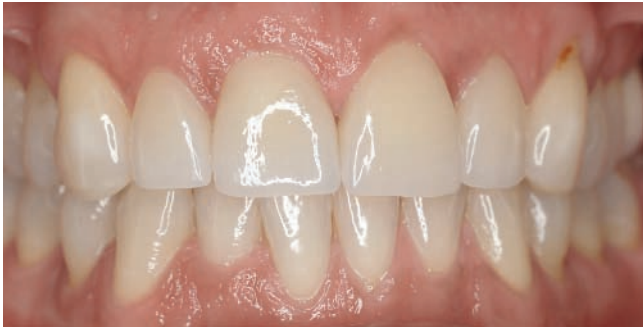Dabei lässt sich mit modernen Kompositpolierscheiben (CompoClips, Compo-System, Komet, Fa. Gebr. Brasseler) in zwei Polierschritten eine Glanzpolitur erzielen; sofern gewünscht erreicht die dritte Polierscheibe Spiegelglanz<sup>3</sup>.

## Umgang mit Defekten

Wenn sich nach Entfernung der Negativform herausstellt, dass ausnahmsweise noch Areale der Präparationen unbedeckt geblieben sind, müssen diese vor der Politur der Oberfläche gezielt mit hochviskösem Provisorienkomposit gefüllt werden. Sofern derartige Defekte hingegen erst nach der Politur erkennbar sind, stellt sich das Problem, wie zusätzliches Provisorienkomposit mit dem schon polierten Material verbunden werden kann – schließlich ist die Dispersionsschicht nun schon beseitigt. In diesem Fall kann die betroffene Oberfläche mittels eines geeigneten Reparaturhaftvermittlers (Ecusit-Composite Repair, Fa. DMG, Hamburg) reaktiviert werden, indem der Reparaturhaftvermittler nach Gebrauchsanweisung auf den benachbarten Anteil des Kompositprovisoriums aufgetragen wird, mindestens 1 Minute unter fortschreitendem Einpinseln einwirkt und nach vorsichtigem Verblasen mit der Polymerisationsleuchte kurz ausgehärtet wird. Dies ermöglicht es, zusätzliches (Provisorien-)Komposit im Bereich des Defektes nachzutragen und anschließend durch Lichtpolymerisation mit dem schon vorhandenen Komposit zu verbinden<sup>2</sup>.

## Spätere Entfernung des Provisoriums

Sofern der Patient zum Einsetztermin wie geplant mit einem unversehrten Provisorium erscheint (Abb. 11), resultiert dies in der Herausforderung, das bislang so gut haltende Proviso-



**Abb. 12** Keramikveneers 12 bis 22 fertig gestellt und soeben adhäsiv befestigt (e.max, Fa. Ivoclar Vivadent, Ellwangen; Vitique, Fa. DMG, Hamburg; Zahntechnik: Klaus Möller, Studio Dental Hamburg Köhlinger und Möller GmbH)

rium nunmehr ohne Beschädigung der Präparationsflächen von den versorgten Zähnen zu entfernen<sup>10</sup>. Je nach Lage und Präparation sind dabei folgende Situationen zu unterscheiden:

- klassische Veneerpräparationen oder erweiterte Veneers mit approximaler Umfassung;
- Einzelstümpfe oder mehrere nebeneinander befindliche Stümpfe.

Bei klassischen Veneerpräparationen hält das Provisorium allein durch den Klebeeffekt. Im Gegensatz dazu hält es bei erweiterten Veneerpräparationen mit approximaler und inzisaler Umfassung mittels der hier beschriebenen Shrink-to-fit-Technik auch allein durch den makrorheologischen Effekt. Dies erleichtert potenziell seine Entfernung.

Bei der Behandlung von Einzelstümpfen reicht es in der Regel aus, in die Labialfläche des Provisoriums mit einem Kompositentferner (Kompositentferner 5985 314 012, Komet, Gebr. Brasseler) oberflächlich eine seichte (etwa 0,5 mm tiefe), dafür aber sehr scharf begrenzte Rille zu fräsen und anschließend in diese Rille ein Teilungsinstrument (Kronenabnehmer Universal No. 1111, Fa. Carl Martin, Solingen) längs in die präparierte Furche einzuführen. Bei minimaler Drehung des Instrumentes fakturiert das Provisorium sofort, lässt sich leicht von der Präparation ablösen und in großen Stücken mit der Pinzette abheben.

Schwieriger ist die Entfernung von Provisorien über mehrere nebeneinander befindliche Stümpfe, da hier die Provisorien in der Regel approximal miteinander verbunden sind. Der Halt an einem Zahn verhindert zunächst die Entfernung der Provisorien an den Nebenzähnen. In diesem

Fällen ist es daher zielführend, in das Provisorium mit dem gleichen Kompositentferner zusätzlich approximal zwischen den versorgten Zähnen eine etwas tiefere parallele Rille zu fräsen, anschließend in diese Rille das Teilungsinstrument einzufügen, zunächst durch leichte Verdrehung das spröde Provisorium zu separieren und dann die spröden Einzelteile kontrolliert zu frakturieren und abzuheben oder abzusaugen.

Infolge der kontrollierten zervikalen Ausarbeitung bleibt die Gingiva unter provisorischer Versorgung in der Regel frei von Entzündungszeichen. Bei der anschließenden adhäsiven Befestigung der Keramikrestorationen ist dies unverzichtbar (Abb. 12), weil nur so sichergestellt werden kann, dass nicht versehentlich feinste Blutspuren in das Befestigungskomposit gelangen.

## Diskussion

Im Hinblick auf die Bewertung einer innovativen Technik steht vor der Frage ihrer klinischen Bewährung zunächst die nach der generellen Notwendigkeit sowie der Verfügbarkeit von Alternativen und deren Eignung. Da die generelle Indikation provisorischer Versorgung bei erweiterten Veneerpräparationen mit freiliegenden Dentinflächen unstrittig ist<sup>6,28</sup>, verbleibt die Frage nach dem Wie.

### Befestigung mittels provisorischer Befestigungszemente?

Die Geometrie minimalinvasiver Präparationen ist durch das Fehlen paralleler Flächen gekennzeichnet. Da wegen des Fehlens einer Klemmpassung beim Einsetzen der Provisorien mit provisorischem Befestigungszement keine ausreichende Retentionskraft erreicht wird, verbietet sich der Einsatz solcher Zemente schon allein aus diesem Grund. Hinzu kommt, dass auch nach ihrer (scheinbar vollständigen) Entfernung noch Reste verbleiben, die den späteren Haftverbund potenziell behindern<sup>12</sup>. Allerdings zeigte eine aktuelle Studie, dass Reste verwendeter Haftvermittler die spätere Verbundfestigkeit zwar senken, Reste verwendeter Befestigungszemente hingegen nicht<sup>7</sup>. Als ideal und damit als wünschenswert anzusehen wäre in jedem Fall ein Verfahren, das ohne jeden Befestigungszement auskommt.



## Alternative Herstellungsverfahren für indirekte Provisorien

Auch die Herstellung indirekter Veneerprovisorien ist infolge der geringen Wandstärke technisch ausgesprochen heikel<sup>20</sup>. Nach dem Einfüllen des Provisorienkunststoffes in die Provisorienabformung und dem Aufpassen kommt es daher bei der späteren Entformung leicht zu fatalen Schäden an den Provisorien, was in der Praxis zuweilen eine Mehrfachanfertigung erzwingt – chairside!

Theoretisch böte sich als Alternative die zahntechnische Vorbereitung so genannter Eierschalprovisorien auf der Basis der simulierten Präparation der Situationsmodelle an<sup>16</sup>. Dadurch würden allerdings der Vorbereitungsaufwand und mithin die Zahntechnikkosten deutlich steigen, ohne dass die Anpassung chairside damit entfiel.

## Shrink-to-fit-Technik im Vergleich zu klassischen Provisorien

Die vorgestellte Shrink-to-fit-Technik stellt insofern eine günstige Kombination dar, als sie den zahntechnischen (Fremd-) Aufwand auf das Situationsmodell und ein eventuelles diagnostisches Wax-up begrenzt. Im Vergleich zu Eierschalprovisorien entfallen sowohl die simulierte Präparation des Situationsmodells als auch die Herstellung des Eierschalprovisoriums durch den Zahntechniker. Zudem wird mit der beschriebenen Technik die Retention auf den Präparationen durch ein regelrechtes „Aufschrumpfen“ – daher auch die vorgeschlagene Bezeichnung „shrink to fit“ – des Provisorienkomposits erreicht. So lässt sich der an dieser Stelle unerwünschte Gebrauch von Adhäsivsystemen vermeiden. Die Gestaltung in zwei Schritten stellt außerdem sicher, dass im ersten Schritt der Inzisalbereich genau nach Vorgabe der natürlichen bzw. der per Wax-up vorgegebenen Anatomie unter systematischer Vermeidung inzisaler Überkonturierungen gestaltet wird. Die anschließende manuelle Modellation der zervikalen Abschlüsse sorgt dafür, dass es auch hier nicht zu Überkonturierungen und dadurch verursachte Plaqueakkumulationen sowie gingivale Irritationen kommt.

## Vorteile einer Negativform auf Basis des modifizierten Situationsmodells

In jenen Fällen, in denen die Behandlung mit erweiterten Keramikveneers eine Veränderung der Zahnform erreichen soll, bietet die hier beschriebene Herstellung einer Negativ-

form auf Basis transparenter Abformsilikone erhebliche Vorteile. Die Vorgehensweise ermöglicht die Überabformung sowohl über eine intraorale Simulation der geplanten Veränderung (Mock-up) als auch über ein Wax-up auf dem Situationsmodell.

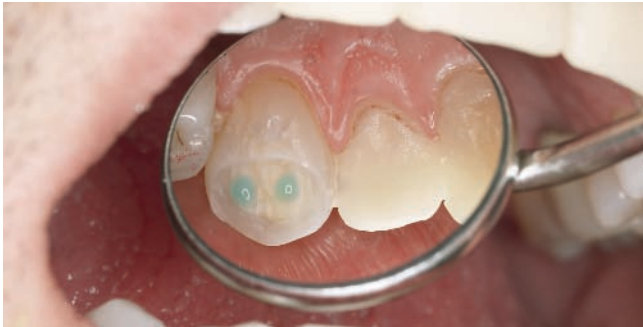Grundsätzlich wäre dies auch erreichbar, indem eine als Negativform entsprechend zurückgeschnittene Tiefziehfolie Verwendung fände. Deren Ausformung lässt sich allerdings intraoral nicht realisieren. Auch das Tiefziehen über ein per Wax-up modifiziertes Planungsmodell ist nicht direkt möglich, da das Wachs im Tiefziehgerät schmelzen würde. In diesem Fall müsste das Planungsmodell mit dem Wax-up zunächst mit Abformsilikon dubliert und anschließend ein Duplikatmodell hergestellt werden. Erst darüber ließe sich dann eine Tiefziehfolie ausformen und entsprechend beschneiden<sup>26</sup>. Im Vergleich dazu begrenzt die vorgestellte Technik zur Anfertigung der Negativform mithin den Zeit- und Kostenaufwand in der Vorbereitung.

Zudem verbessert das Vorgehen die Flexibilität der Zahnarztpraxis. In bestimmten Situationen ist dies sehr hilfreich, beispielsweise nach Frakturen im Frontzahnbereich. Hier erlaubt das vorgestellte Verfahren die Simulation des Behandlungsziels durch ein intraorales Mock-up und die anschließende Übertragung dieser Form in das Provisorium über die sofortige Überabformung als Grundlage der Negativform. Sprechen nicht andere Gründe dagegen, können die Präparation und die provisorische Versorgung so unmittelbar erfolgen, wodurch sich ein zusätzlicher Behandlungstermin vermeiden lässt.

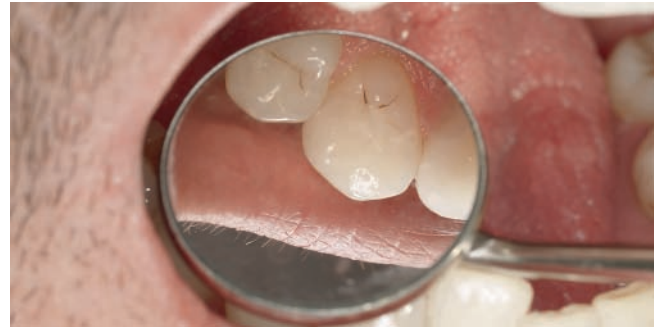Bei Behandlungsfällen, in denen die Zahnform anatomisch-funktionell korrigiert werden soll, ist hingegen eine extraorale Simulation im justierten individuellen Artikulator mittels eines diagnostischen Wax-ups sinnvoller, zumal dies eine testweise Wiedergabe der aufgewachsenen Simulation über die Negativform in den Provisorien ermöglicht.

## Anpassung der Technik an verschiedene Konzepte zur Provisorienästhetik

Auch die ästhetische Qualität der Provisorien lässt sich mit der vorgestellten Technik bewusst steuern. Dabei sind manche Zahnärzte der Auffassung, dass eine „zu gute“ Ästhetik von Provisorien gar nicht vorteilhaft ist, weil die definitiven Restaurationen sich dann nicht in ausreichendem Maße von den Provisorien abheben. Um dies zu erreichen, bietet sich die im vorliegenden Beitrag beschriebene Technik an, allerdings unter Verwendung zweier in der Konsistenz verschiedener



**Abb. 13** Punktätzung zur konventionellen Befestigung eines separaten Veneerprovisoriums (nach Präparation eines funktionskorrigierenden Veneers palatoinzisal 13; Spiegelaufnahme)



**Abb. 14** Funktionskorrigierendes palatoinziales Keramikveneer fertig gestellt und adhäsiv befestigt (Materialien und Zahntechnik wie zuvor; Spiegelaufnahme)

Provisorienkomposite in identischer Farbe und unter Beibehaltung der bisherigen Kontur. Im Ergebnis entstehen Provisorien in vertrauter Form und vergleichsweise „einheitlicher“ Farbe, die zudem im Laufe der nächsten Tage durch Wasseraufnahme und den damit einhergehenden Anstieg der Materialtransparenz sogar noch an Natürlichkeit gewinnen.

Ein alternatives Behandlungskonzept zielt darauf ab, schon mit den Provisorien eine erste Stellungskorrektur oder sogar maximale ästhetische Qualität zu erreichen. In diesem Fall ermöglicht es das vorgestellte Vorgehen, basierend auf einem Wax-up ohne nachfolgende Dublierung bereits im Provisorium exakt die später geplante formale Optimierung zu simulieren. Diese Konzeption ist insofern von Vorteil, als Patienten und Behandlungsteams durchaus unterschiedliche gestalterische Erwartungen an die spätere Zahnform und -stellung haben können<sup>18,29</sup>. Die Simulation über direkte Provisorien ermöglicht es, diese im Vorfeld realistisch abzugleichen<sup>27,31</sup>.

Eine Optimierung der Farbadaptation von solchermaßen hergestellten Provisorien ist leicht möglich, indem beim beschriebenen zweischrittigen Vorgehen die (Provisorien-)Komposite auch in unterschiedlichen Farbnuancen und Transparenzen kombiniert werden. Bewährt hat sich die Kombination einer helleren und/oder transparenteren Farbe im inzisalen Anteil mit dunklerem und/oder opakerem Material im Zervikalbereich.

### Nachteile der Technik und offene Fragen

Die Zahnärzteschaft ist es von der indirekten Herstellung von Seitenzahnprovisorien gewöhnt, dass diese zerstörungsfrei vom Kronenstumpf entfernt und ggf. wieder einzementiert werden können. Das ist bei der vorgestellten Shrink-to-fit-Technik nicht möglich; solchermaßen hergestellte Provisorien

müssen zur Entfernung zerstört werden, was mit einem erhöhten Aufwand bei ihrer Zerlegung verbunden ist. Sollte sich daher nach der Entfernung eines Shrink-to-fit-Provisoriums herausstellen, dass die definitiven Restaurationen nicht eingesetzt werden können, muss ein neues Provisorium angefertigt werden. Relativierend ist an dieser Stelle allerdings zu berücksichtigen, dass auch konventionell hergestellte und mittels Punktätzung befestigte Veneerprovisorien bei der Entfernung fast regelmäßig zerstört werden. Der genannte Nachteil besteht mithin nur im – eigentlich nicht statthafter – Vergleich zum Vorgehen bei Vollkronen.

Bislang ungeklärt die Dichtigkeit derartiger Provisorien, denn durch das Aufschrumpfen direkt auf den präparierten Zahn fehlen Befestigungszemente oder -komposite zum Ausgleich eventueller Undichtigkeiten („microleakage“). Andererseits wird durch die Befestigung ohne provisorische Befestigungszemente die Forderung nach deren Vermeidung erfüllt<sup>12</sup>. Relativierend ist hier ebenfalls zu berücksichtigen, dass auch für konventionell hergestellte und mittels Punktätzung befestigte Veneerprovisorien das Risiko derartiger Undichtigkeiten besteht.

### Schlussfolgerungen für die Praxis

Mit Blick auf die Praxis resultiert die Empfehlung, für klassische, rein labiale oder form- und funktionskorrigierende palatoinziale Keramikveneers herkömmliche Provisorien zu erstellen und mittels Punktätzung sowie Befestigungskomposit ohne Adhäsivsystem provisorisch zu befestigen (Abb. 13). Nach Entfernung der Provisorien muss anschließend im Bereich der Punktätzung die Oberfläche entweder chemisch oder durch zusätzlichen Substanzabtrag als Grundlage für die vollflächige adhäsive Befestigung der definitiven Restaurationen reaktiviert werden<sup>2</sup> (Abb. 14).

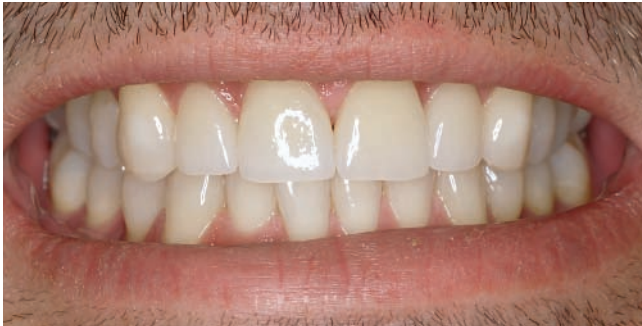

Abb. 15 Keramikveneers 12 bis 22 und 13 in statischer Okklusion

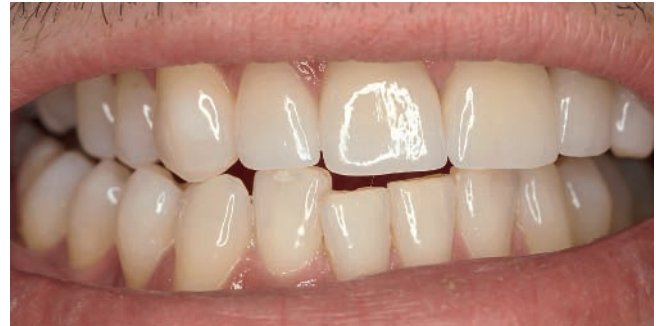


Abb. 16 Keramikveneers 12 bis 22 und 13 in dynamischer Okklusion (Eckzahnführung 13 schützt die Veneers 12 bis 22 vor Biegebelastungen nach anterior)

Für erweiterte Veneers hingegen ermöglicht die vorgestellte Shrink-to-fit-Technik eine kontrollierte Herstellung und Befestigung der Provisorien. Formkorrigierte Provisorien können nach intraoralem Mock-up und intraoraler Negativabformung in der gleichen Sitzung erstellt werden. Umfangreiche, die Form und Funktion korrigierende Provisorien lassen sich auf der Basis von Planungsmodellen mit Wax-ups somit ohne zusätzliche Duplikatmodelle herstellen, wodurch die Form und die Funktion der späteren Restaurationen schon im Rahmen der Provisorienausformung überprüft werden können.

Bei Einhaltung der Arbeitsschritte resultieren vorhersehbar herzustellende, ästhetisch anspruchsvolle und haltbare Provisorien. Problemlos möglich ist sogar die Kombination beider Verfahren, etwa in Fällen, in denen erweiterte Veneers im Inzisalbereich zu deren Schutz sowie zur Harmonisierung der Kaufunktion mit funktionskorrigierenden Veneers an einem oder beiden Eckzähnen kombiniert werden (Abb. 15 und 16). Vorliegende klinische Studien bestätigen hier die Haltbarkeit der verwendeten Presskeramik auch bei funktionsgestörten Patienten<sup>33</sup>.

## Literatur

- Ahlers MO. Keramik-Veneers.de. Dental Magazin 2003;21:99-103.
- Ahlers MO. Intraorale Reparatur zahnfarbener Restaurationen aus Composite-Werkstoffen (Med. Habilitationsschrift, Universität Hamburg 2004). Hannover: Schlütersche, 2006.
- Ahlers MO. Composite perfekt polieren. Dental Magazin 2008;26:18-23.
- Andreasen FM, Daugaard-Jensen J, Munksgaard EC. Reinforcement of bonded crown fractured incisors with porcelain veneers. Endod Dent Traumatol 1991;7: 78-83.
- Andreasen FM, Flugge E, Daugaard-Jensen J, Munksgaard EC. Treatment of crown fractured incisors with laminate veneer restorations. An experimental study. Endod Dent Traumatol 1992;8:30-35.
- Anglis L. To place provisionals or not – that is the question. Gen Dent 1999;47:192-194.
- Aykent F, Usumez A, Ozturk AN, Yucler MT. Effect of provisional restorations on the final bond strengths of porcelain laminate veneers. J Oral Rehabil 2005;32:46-50.
- Belser UC, Magne P, Magne M. Ceramic laminate veneers: continuous evolution of indications. J Esthet Dent 1997;9:197-207.
- Caleffi A, Berardi D, Noack MJ. Keramikverblendungen – Veneers: Klinische Erfahrungen und neue Methoden. Von der klassischen Keramik bis zu Preßverfahren. Berlin: Quintessenz, 2000.
- Chiche GJ, Mikhail MG. Atraumatic removal of porcelain veneer crowns after interim cementation. J Prosthet Dent 1985;53: 164-165.
- Dumfahrt H. Porcelain laminate veneers. A retrospective evaluation after 1 to 10 years of service: Part I – Clinical procedure. Int J Prosthodont 1999;12:505-513.
- Dumfahrt H, Göbel G. Bonding porcelain laminate veneer provisional restorations: an experimental study. J Prosthet Dent 1999; 82:281-285.
- Edelhoff D, Sorensen JA. Tooth structure removal associated with various preparation designs for anterior teeth. J Prosthet Dent 2002;87:503-509.
- Federlin M, Geurtsen W, Haller B, Schmalz G. Zahnfarbene Restaurationen aus Keramik: Inlays, Teilkronen und Veneers. Stellungnahme der Deutschen Gesellschaft für Zahnerhaltung (DGZ) und der Deutschen Gesellschaft für Zahn-, Mund- und Kieferheilkunde (DGZMK), Stand 12.09.2007. Dtsch Zahnärztl Z 2007;62: 104-109.
- Fradeani M. Six-year follow-up with Empress veneers. Int J Periodontics Restorative Dent 1998;18:216-225.
- Garber DA, Goldstein RE, Feinman RA. Keramische Verblendschalen (Veneers). Berlin: Quintessenz, 1989.
- Gürel G. The science and art of porcelain laminate veneers. London: Quintessence, 2003.
- Gürel G. Porcelain laminate veneers: minimal tooth preparation by design. Dent Clin North Am 2007;51:419-431.
- Kurtz KS. Constructing direct porcelain laminate veneer provisionals. J Am Dent Assoc 1995;126:653-656.
- Liebenberg WH. Multiple porcelain veneers: a temporization innovation – the peripheral seal technique. J Can Dent Assoc 1996;62: 70-78.
- Magne P, Douglas WH. Design optimization and evolution of bonded ceramics for the anterior dentition: a finite-element analysis. Quintessence Int 1999;30:661-672.
- Magne P, Douglas WH. Optimization of resilience and stress distribution in porcelain veneers for the treatment of crown-fractured incisors. Int J Periodontics Restorative Dent 1999;19:543-553.
- Magne P, Douglas WH. Porcelain veneers: dentin bonding optimization and biomimetic

- recovery of the crown. *Int J Prosthodont* 1999;12:111-121.
24. Magne P, Perroud R, Hodges JS, Belser U. Clinical performance of novel-design porcelain veneers for the recovery of coronal volume and length. *Int J Periodontics Restorative Dent* 2000;20:441-457.
  25. Magne P, Versluis A, Douglas WH. Rationalization of incisor shape: experimental-numerical analysis. *J Prosthet Dent* 1999;81:345-355.
  26. Mink H. Bilddokumentation: Veneerversorgung – Kein alltäglicher Fall. *Dental Zeitung* 2002;5:70-73.
  27. Mizrahi B. Visualization before finalization: a predictable procedure for porcelain laminate veneers. *Pract Proced Aesthet Dent* 2005;17:513-518; quiz 520, 566.
  28. Nixon RL. Provisionalization for ceramic laminate veneer restorations: a clinical update. *Pract Periodontics Aesthet Dent* 1997;9:17-27.
  29. Priest G. Assessing aesthetic expectations with provisional veneers. *Dent Today* 2005;24:80, 82-83.
  30. Pröbster L. Ad-hoc-Herstellung von Veneerprovisorien mittels eines Silikonvorwalls. *ZWR* 1997;106:656-658.
  31. Reshad M, Cascione D, Magne P. Diagnostic mock-ups as an objective tool for predictable outcomes with porcelain laminate veneers in esthetically demanding patients: a clinical report. *J Prosthet Dent* 2008;99:333-339.
  32. Schwartz JC. Vertical shoulder preparation design for porcelain laminate veneer restorations. *Pract Periodontics Aesthet Dent* 2000;12:517-524.
  33. Sieweke M, Salomon-Sieweke U, Zofel P, Stachniss V. Longevity of oroincisoral ceramic Veneers on canines – a retrospective study. *J Adhes Dent* 2000;2:229-234. 

## Wrigley Prophylaxe Preis – Ausschreibung 2010

Wrigley Oral Healthcare Programs lädt Wissenschaftler und Praktiker, die sich mit der Prävention oraler Erkrankungen sowie mit der Erforschung der Zusammenhänge zwischen Mund- und Allgemeingesundheit befassen, zur Bewerbung um den Wrigley Prophylaxe Preis 2010 ein. Der mit 10.000 Euro dotierte Preis steht traditionell unter der Schirmherrschaft der Deutschen Gesellschaft für Zahnerhaltung (DGZ) und gilt in zahnmedizinischen Kreisen als angesehene Auszeichnung. Einsendeschluss ist der 1. März 2010.

Dank seines hohen Renommées konnten in der 16-jährigen Geschichte des Wrigley Prophylaxe Preises interessante Fachdiskussionen angeregt sowie zahlreiche Präventionsprojekte unterstützt und deren Weg in die Praxis beschleunigt werden.

Verliehen wird die Auszeichnung für neue Erkenntnisse im Bereich der Forschung und der Umsetzung der zahnmedizinischen Prävention in der Praxis oder im öffentlichen Gesundheitswesen. Neben Praktikern, Ärzten und Zahnmedizinern können sich auch Wissenschaftler aus anderen naturwissenschaftlichen Fakultäten bewerben. Arbeiten aus der Gruppenprophylaxe sowie Zusammenfassungen von Dissertationen sind ebenfalls willkommen. Eine unabhängige Jury aus renommierten Wissenschaftlern, dem Präsidenten der DGZ und einem Vertreter der gesetzlichen Krankenkassen ermittelt die Preisträger. Die Preisverleihung findet auf der Gemeinschaftstagung der wissenschaftlichen zahnmedizinischen Fachgesellschaften vom 10. bis 13. November 2010 in Frankfurt/M. statt.

Die aktuellen Teilnahmebedingungen sind im Internet unter <[www.wrigley-dental.de](http://www.wrigley-dental.de)> abrufbar oder können angefordert werden bei: kommed, Dr. Bethcke, Ainmillerstraße 34, 80801 München, Fax: 0 89/33 03 64 03, E-Mail: [info@kommed-bethcke.de](mailto:info@kommed-bethcke.de). (kommed)